



Aktivitas Hepatoproteksi Ekstrak Polifenol Buah Delima (*Punica granatum* L.) Terhadap Tikus Putih Yang Diinduksi Parasetamol

*Hepatoprotection Activity of Polyphenol Extract From Pomegranate (*Punica granatum* L.) Againsts White Rat Induced by Paracetamol*

Dian Apriliani¹, Anna P.Roswiem¹, Waras Nurcholis¹

¹Department of Biochemistry, FMIPA, Bogor Agricultural Institute, Bogor

KATA KUNCI Buah Delima; *Punica granatum* L.; Polifenol; Hepatoprotektor; Hispatologi Hati

KEYWORDS Pomegranate; *Punica granatum* L.; Polypherol; Hepatroprotector; Liver Histopathology

ABSTRAK Buah delima dilaporkan mengandung senyawa antioksidan yang tinggi dan berfungsi sebagai hepatoprotektor. Penelitian ini bertujuan menguji aktivitas ekstrak polifenol buah delima sebagai hepatoprotektor dan mengetahui pengaruhnya terhadap gambaran histopatologi hati tikus yang diinduksi parasetamol. Ekstraksi polifenol dilakukan dengan menggunakan pelarut aseton, air, asam asetat (90:9.5:0.5). Sebanyak 22 ekor tikus dibagi menjadi 7 kelompok, yaitu kelompok I diberi pakan standar dan akuades, kelompok II diberi pakan standar dan parasetamol 500 mg/BB, kelompok III diberi pakan standar, parasetamol 500 mg/BB, dan Cursil-70[®] 13.3 mg/BB, kelompok IV, V, VI dan VII diberi pakan standar, parasetamol 500 mg/BB, serta ekstrak polifenol buah delima dengan konsentrasi 13.3 mg/BB, 100 mg/kg BB, 250 mg/kg BB dan 500 mg/kg BB untuk masing-masing kelompok. Perlakuan dilakukan selama 34 hari, pada hari terakhir dilakukan analisis histopatologi hati dengan mengamati kerusakan hepatosit yang meliputi jumlah sel nekrotik, sel apoptosis, sel kupffer, dan degenerasi lemak. Hasil penelitian menunjukkan bahwa ekstrak polifenol buah delima dengan dosis 500 mg/BB dapat menghambat kerusakan hati ($p < 0.05$) karena pada konsentrasi tersebut jumlah sel nekrotik rendah, tidak ada sel apoptosis, jumlah sel kuffer rendah, dan jumlah degenerasi lemak rendah.

ABSTRACT Pomegranate has been reported to contain higher antioxidant activities and reported as hepatoprotector. This study was aimed to test the activity of pomegranate polyphenol extract as

hepatoprotector and its influence in liver histopathology of rat induced by paracetamol. Polyphenol extract was obtained by using solvent mixture of acetone, water, acetic acid (90:9.5:0.5). Some 22 rats were randomly divided into 7 groups, group I, II, III were fed with standard feed, standard feed and paracetamol 50 mg/kg BW, standard feed and 500 mg/kg BW paracetamol and curcumin 70% 13.3 mg/kg BW respectively. The other group IV, V, VI, and VII were fed with standard feed and 500 mg/kg BW paracetamol in addition variation of polyphenol extract of pomegranate of 13.3 mg/kg BW, 100 mg/kg BW, 250 mg/kg BW and 500 mg/kg BW were added to each group respectively. Experiment was conducted for 34 days and following the last day of experiment liver histopathology was observed number of necrotic cells, apoptosis cells, kupffer cells and the degeneration of fat. Polyphenol extract of pomegranate with doses 500 mg/kg BW was able to inhibit the destruction of liver ($p < 0.05$) because number of necrotic cells was low, there was not apoptosis cells, number of kupffer cells was low, and the degeneration of fat is low.

Penyakit hati merupakan salah satu penyakit di Indonesia yang mempunyai prevalensi yang cukup tinggi. Menurut MENKES (2010), pada bulan Juli 2010 penderita penyakit hepatitis di Indonesia mencapai 30 juta orang dan menjadikan penyakit tersebut menduduki urutan ke 11. Hepatitis atau radang hati dapat disebabkan oleh berbagai faktor, seperti virus, bakteri, parasit, obat-obatan, alkohol, cacing, atau gizi buruk (Ulfa 2008). Zat yang memiliki efek toksik terhadap hati disebut hepatotoksin yang dapat menyebabkan kerusakan hati akut, sub kronik dan kronik.

Salah satu zat yang memiliki efek toksik tersebut adalah parasetamol (bila dikonsumsi dengan dosis tinggi). Buah delima atau yang dikenal dengan sebutan buah *pomegranate*, memiliki beberapa senyawa aktif, yaitu alkaloid, flavonoid, saponin, tannin dan triterpenoid (Yuniarti 2008). Murugesu *et al* (2005) mengatakan bahwa senyawa

alami yang dihasilkan oleh tumbuhan seperti flavonoid, terpenoid, dan steroid dapat memulihkan kerusakan hati yang disebabkan parasetamol. Cara untuk mengidentifikasi kerusakan hati, yaitu dengan melihat histopatologi dari jaringan hati, dimana akan terlihat respon akibat masuknya suatu hepatotoksin dan kemungkinan terjadinya perubahan struktural jaringan organ.

Kerusakan hati yang terjadi memiliki ciri-ciri sel hati membesar ketika dilihat dengan mikroskop, sel hati berwarna merah gelap, ukuran hati membesar, dan terjadi perlemakan hati (Ulfa 2008). Menurut Dewa (2005) salah satu parameter yang dapat diamati ketika terjadi kerusakan hati adalah jumlah sel nekrotik, sel apoptosis, sel kuffer, dan jumlah degenerasi lemak.

Correspondence :

DR. Anna P. Roswiem, MS., Sekolah Tinggi Teknologi Industri dan Farmasi (STTIF), Bogor, Email: annap_ros@yahoo.com

Jika jumlah masing-masing parameter yang diamati menunjukkan jumlah yang rendah setelah pemberian antioksidan eksternal, maka antioksidan tersebut memiliki fungsi sebagai hepatoprotektor.

Penelitian ini bertujuan untuk mengetahui aktivitas ekstrak polifenol buah delima terhadap gambaran histopatologi hati tikus yang diinduksi parasetamol.

BAHAN DAN CARA KERJA

Bahan

Bahan-bahan yang digunakan dalam penelitian ini adalah tikus putih galur *Sprague Dawley* berkelamin jantan dengan kondisi sehat berumur 8 minggu dengan berat 150-200 gram, pakan standar, buah delima yang digunakan berumur sekitar 3-4 bulan, parasetamol, dan Cursil® 70. Pelarut-pelarut yang digunakan adalah aseton, H₂O, dan asam asetat. Adapun bahan lain yang digunakan adalah kertas saring, eter, akuades, larutan NaCl fisiologis, buffer netral formalin (BNF) 10%, alkohol 70%, 80%, 90%, 95% dan 100%, paraffin, pewarna preparat hematoksin eosin (HE), dan larutan xilol.

Alat

Alat-alat yang digunakan dalam penelitian ini adalah oven Memmert, penggilingan, rotavapor RE-2000A, penangas air, eksikator, alat cetak paraffin Tissue-Tek, dehydrator berputar, pemotong mikrotom Reichen-Jung, dan neraca analitik. Peralatan lainnya adalah pipet Mohr, cawan porselin, paraffin, kaca, botol minum, tempat pakan, kandang, dan alat-alat bedah steril.

Cara Kerja

1. Preparasi Sampel

Buah delima terdiri dari kulit, daging, dan biji. Pada penelitian ini yang digunakan adalah daging dan bijinya. Buah delima di oven pada suhu 50°C selama 6 hari, hingga kadar air kurang dari 10%. Kadar air kering harus kurang dari 10% agar simplisia dapat disimpan lebih lama. Setelah sampel kering dilakukan penggilingan hingga terbentuk serbuk yang berukuran 100-200 mesh, agar polifenol mudah diekstraksi.

2. Ekstraksi Polifenol Buah Delima (Hayouni, et. al. 2007)

Metode ekstraksi yang dilakukan adalah metode maserasi, yaitu ekstraksi yang dilakukan pada suhu ruang dan tanpa menggunakan panas. Proses maserasi dilakukan dengan menimbang 25 gram serbuk buah delima kemudian ditambah 250 mL pelarut yang terdiri dari campuran aseton, air, asam asetat (90:9.5:0.5 v/v). Proses maserasi dilakukan selama 24 jam dengan menggunakan shaker orbital pada kecepatan 120 rpm. Proses tersebut dilakukan selama 3x24 jam. Ekstrak yang diperoleh kemudian disaring dan dihilangkan pelarutnya dengan menggunakan *rotary evaporator* pada suhu 45°C dalam kondisi vakum. Maserasi dilakukan berulang-ulang hingga pelarut tidak berwarna lagi, hal ini dilakukan agar memaksimalkan rendemen polifenol yang terekstrak.

3. Perlakuan Hewan Coba

Hewan percobaan berjumlah 22 ekor dikelompokkan menjadi tujuh kelompok dan masing-masing kelompok terdiri atas tiga ekor kecuali kelompok normal berjumlah empat ekor. Tikus dikandangkan secara

individu beralaskan sekam. Tikus diberi pakan standar 20 g /ekor/ hari dengan air minum *ad libitum*. Sebelum percobaan, tikus diadaptasi selama 19 hari untuk menyeragamkan cara hidup dan pola makan dengan pakan standar, serta membiasakan diri dengan lingkungannya. Ketujuh kelompok tikus diberi pakan standar selama penelitian. Tikus kelompok I merupakan kelompok normal (N) yang hanya diberi pakan standar selama penelitian dan di cekok akuades pada hari ke-0 hingga ke-34.

Kelompok II atau kelompok kontrol positif (KP) yang diberi Cursil-®70 (obat hepatitis) dengan dosis 13.3 mg/kg BB dari hari ke-18 hingga hari ke-34. Kelompok III adalah kelompok kontrol negatif (KN) yang dicekok parasetamol dosis 500 mg/kg BB pada hari ke-0 hingga ke-34. Kelompok IV (E1 atau kelompok yang diberi ekstrak polifenol 13.3 mg/kg BB), kelompok V (E2 atau kelompok yang diberi ekstrak polifenol 100 mg/kg BB), kelompok VI (E3 atau kelompok yang diberi ekstrak polifenol 250 mg/kg BB), dan kelompok VII (E4 atau kelompok yang diberi ekstrak polifenol 500 mg/kg BB) dicekok dari hari ke-18 hingga hari ke-34. Kelompok II-VII secara bersamaan dicekok parasetamol 500 mg/kg BB dari hari ke-1 hingga hari ke-34.

Perbedaan kadar polifenol dimaksudkan untuk membandingkan aktivitas hepatoproteksi polifenol buah delima dengan standar yang sudah diketahui. Kadar 13.3 mg/kg BB dibandingkan dengan kadar Cursil-®70. Kadar 100 mg/kg BB dan 250 mg/kg BB dibandingkan dengan kadar ekstrak temulawak (Adji 2004). Selanjutnya kadar 500 mg/kg BB dilakukan karena kadar tersebut masih berada di bawah batas LD₅₀ (letal dosis 50) buah delima,

yaitu 565-945 mg/kg BB (Vidal *et al.* 2003).

4. Analisis Histopatologi Hati (Mills 2007)

Hewan percobaan didislokasi pada hari ke-34 dan diambil hatinya. Organ hati yang diperoleh dicuci dengan menggunakan larutan fisiologis NaCl 0.9% selama 30 menit, selanjutnya difiksasi dengan menggunakan BNF 10%. Jaringan yang telah difiksasi kemudian didehidrasi dengan menggunakan alkohol konsentrasi bertingkat, yaitu alkohol 70%, 80%, 90% dan 95% masing-masing dilakukan selama 24 jam dan dilanjutkan dengan alkohol 100% selama 1 jam yang diulang tiga kali pembilasan. Setelah didehidrasi dilanjutkan dengan penjernihan dengan menggunakan xilol, yang dilakukan sebanyak tiga kali, pada masing-masing pembilasan akan dilakukan selama 1 jam, kemudian dilanjutkan dengan infiltrasi parafin, yaitu jaringan hati ditanam dalam media parafin, selanjutnya dilakukan penyayatan dengan ketebalan 4-5 mikron. Hasil sayatan dilekatkan pada kaca objek, kemudian diwarnai dengan perwarna HE dan diamati di bawah mikroskop cahaya.

5. Evaluasi Histopatologi

Evaluasi histopatologi dilakukan berdasarkan perubahan-perubahan yang diperoleh. Parameter yang diamati ketika menggunakan mikroskop cahaya adalah jumlah sel yang mengalami nekrotik, jumlah sel yang mengalami apoptosis, jumlah sel kuffer, dan jumlah degenerasi lemak yang terjadi (Stephanie 2009). Pengamatan histopatologi dilakukan dengan melihat sel hati yang sudah diwarnai pada masing-masing sampel dan menghitung sel yang mengalami

perubahan pada 5 lapang pandang dengan tiga ulangan tiap perlakuannya. Perbesaran mikroskop yang digunakan adalah 400 kali.

Pengamatan terhadap perubahan hepatosit dilakukan pemberian skor dengan kategori di bawah ini, dan dibandingkan banyaknya kejadian dengan jumlah individu dalam tiap kelompok perlakuan. Kategori evaluasi histopatologi adalah sebagai berikut (Dewa 2005): Berdasarkan perubahan hepatosit yang dominan diberi skor:

- 0 : Hepatosit normal
- 1 : Hepatosit mengalami degenerasi Berbutir (sel mengalami kongesti)
- 2 : Hepatosit mengalami degenerasi hidropis (sel membengkak dan sitoplasma jernih sedikit bervakuol)

6. Analisis Data (Mattjik & Sumertajaya 2002)

Data sel nekrotik, sel apoptosis, sel kuffer, dan degenerasi lemak yang diperoleh dianalisis dengan menggunakan analisis variant (ANOVA) menggunakan perangkat lunak *statistical analysis system* (SAS) dengan tingkat kepercayaan 95% dan taraf $\alpha = 0.05$ untuk melihat pengaruh dari masing-masing perlakuan. Apabila hasilnya berbeda nyata maka dilakukan uji lanjut dengan menggunakan uji Duncan.

HASIL

1. Rendemen

Rendemen polifenol yang diperoleh dari buah delima yang digunakan pada penelitian ini adalah 3.62%

2. Perlakuan Hewan Coba

Tikus yang digunakan berasal dari Pusat Studi Biofarmaka institut Pertanian Bogor (PSB - IPB) Bogor.

Tikus yang digunakan berkelamin jantan berumur 2 bulan dengan bobot rata-rata 161.88 ± 8.77 gram (data tidak ditampilkan). Perlakuan diberikan selama 34 hari kepada semua kelompok tikus sesuai dengan pakan dan perlakuannya masing-masing. Sebelum hari perlakuan, semua kelompok tikus diadaptasi selama 19 hari untuk menyeragamkan pola hidup dan kebiasaan makannya. Selama adaptasi, terjadi kenaikan bobot badan tikus rata-rata sebesar 226.82 ± 9.43 gram atau 40.32% (data tidak dilampirkan). Kenaikan bobot badan tersebut menunjukkan bahwa tikus dapat beradaptasi dengan lingkungan yang baru.

Setelah diadaptasi, seluruh kelompok tikus dari hari ke-1 sampai hari ke-34 di beri perlakuan yang sama, yaitu dicekok parasetamol 500 mg/kg BB, kecuali kelompok normal. Bobot badan tikus selama 34 hari perlakuan tetap mengalami peningkatan, dengan rata-rata kenaikan sebesar 259.32 ± 8.62 gram (14.43%) (data tidak dilampirkan).

Hari ke-18 sampai hari ke-34 dilakukan pemulihan dengan menggunakan ekstrak polifenol buah delima (untuk kelompok IV, V, VI dan VII) dan Cursil-®70 13.3 mg/kg BB (untuk kelompok kontrol positif). Bobot badan tikus rata-rata selama pemulihan tetap meningkat sebesar 280.19 ± 9.66 gram (atau sebesar 8.12%) (data tidak dilampirkan).

3. Jumlah Sel Nekrotik

Jumlah sel hati yang mengalami kematian lokal (nekrotik) pada hati tikus jantan dari pemberian parasetamol, Cursil-®70, dan ekstrak polifenol buah delima dan pakan standar (N) ditunjukkan pada tabel 1

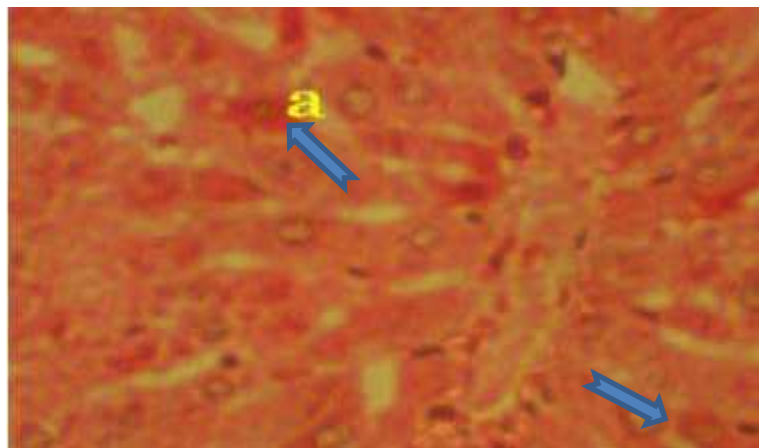
dan Gambar 1. Jumlah sel kuffer akan meningkat jika semakin rusaknya sel hati karena sel kuffer merupakan sel makrofag di dalam hati. Jumlah sel

kuffer dalam semua kelompok perlakuan terlihat pada Tabel 2 dan Gambar 2 berikut ini.

Tabel 1. Jumlah Sel Nekrotik

Perlakuan	Jumlah Sel Nekrotik
Normal	1.8 ± 0.77 ^c
Kontrol Negatif	10.4 ± 3.10 ^a
Kontrol Positif	4.7 ± 0.76 ^{bc}
Ekstrak 13.3 mg/kg BB	4.8 ± 3.78 ^{bc}
Ekstrak 100 mg/kg BB	6.1 ± 1.50 ^b
Ekstrak 250 mg/kg BB	10.7 ± 2.33 ^a
Ekstrak 500 mg/kg BB	2.2 ± 1.12 ^{bc}

Keterangan : Huruf *superscript* menunjukkan hasil uji Duncan dan huruf yang berbeda menunjukkan perbedaan nyata (p<0.05).

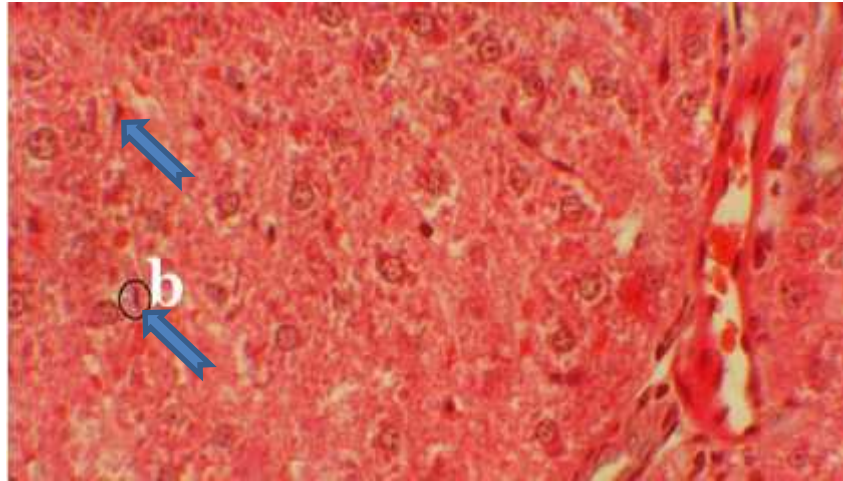


Gambar 1. Hati tikus setelah pemberian ekstrak polifenol delima dengan dosis 13.3 mg/kg BB sel nekrotik HE perbesaran 400X.

Tabel 2. Jumlah Sel Kuffer

Perlakuan	Jumlah Sel Kuffer
Normal	6.87 ± 2.02 ^{cd}
Kontrol Negatif	20.27 ± 5.49 ^a
Kontrol Positif	12.00 ± 2.81 ^{bcd}
Ekstrak 13.3 mg/kg BB	12.94 ± 3.96 ^{bc}
Ekstrak 100 mg/kg BB	20.27 ± 2.39 ^a
Ekstrak 250 mg/kg BB	14.93 ± 3.11 ^{ab}
Ekstrak 500 mg/kg BB	5.73 ± 1.52 ^d

Keterangan : Huruf *superscript* menunjukkan hasil uji Duncan dan huruf yang berbeda menunjukkan perbedaan nyata (p<0.05).

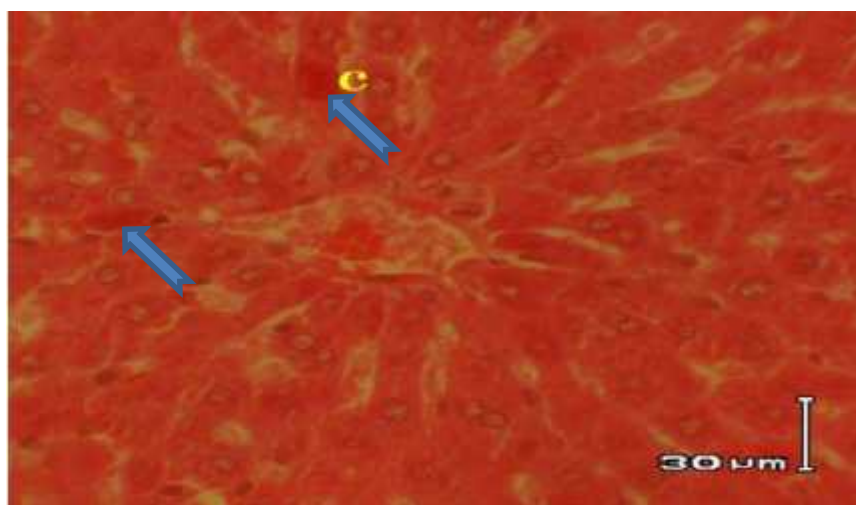


Gambar 2. Hati tikus setelah pemberian ekstrak polifenol delima dengan dosis 100 mg/kg BB, sel kuffer (b). Pewarnaan HE perbesaran 400X.

Tabel 3. Jumlah Sel Apoptosis

Perlakuan	Jumlah Sel Apoptosis
Normal	0.07 ± 0.15^b
Kontrol Negatif	1.87 ± 1.17^a
Kontrol Positif	0.13 ± 0.18^b
Ekstrak 13.3 mg/kg BB	0.80 ± 3.78^b
Ekstrak 100 mg/kg BB	0.00 ± 0.00^b
Ekstrak 250 mg/kg BB	0.33 ± 0.47^b
Ekstrak 500 mg/kg BB	0.00 ± 0.00^b

Keterangan : Huruf *superscript* menunjukkan hasil uji Duncan dan huruf yang berbeda menunjukkan perbedaan nyata ($p < 0.05$).



Gambar 3. Hati tikus setelah pemberian ekstrak polifenol delima dengan dosis 13.3 mg/kg BB. Sel apoptosis (c). Pewarnaan HE perbesaran 400X.

Tabel 4. Jumlah Degenerasi Lemak

Perlakuan	Jumlah Degenerasi Lemak
Normal	0.73 ± 0.76
Kontrol Negatif	8.07 ± 7.26
Kontrol Positif	4.33 ± 2.97
Ekstrak 13.3 mg/kg BB	2.67 ± 3.37
Ekstrak 100 mg/kg BB	8.00 ± 4.13
Ekstrak 250 mg/kg BB	13.20 ± 8.20
Ekstrak 500 mg/kg BB	1.93 ± 1.21

Keterangan : Huruf *superscript* menunjukkan hasil uji Duncan dan huruf yang berbeda menunjukkan perbedaan nyata ($p < 0.05$).

Jumlah sel apoptosis dalam semua kelompok perlakuan terlihat pada Tabel 3 dan Gambar 3. Penelitian juga mengamati adanya degenerasi lemak yang berupa vakuolalisasi, yaitu pembentukan vakuola akibat pemberian zat hepatoksin seperti parasetamol jumlah degenerasi lemak dari penelitian ini terlihat pada Tabel 4 dan Gambar 4.

PEMBAHASAN

Rendemen ekstrak polifenol buah delima pada penelitian ini sebesar 36.2%. Hasil tersebut berbeda dengan penelitian yang dilakukan oleh Li Y *et al.* (2006), dari daging dan biji buah delima menghasilkan rendemen polifenol sebesar 14.5% sedangkan dari kulit buah delima sebesar 31.5%. Perbedaan rendemen polifenol ini dapat terjadi karena dipengaruhi oleh beberapa faktor, yang pertama adalah spesies sampel karena masing-masing sampel memiliki keragaman genetik yang berbeda-beda (Andersen & Markham 2006). Faktor kedua adalah besar kecilnya luas permukaan sampel, menurut Partang (2008) luas permukaan akan mempengaruhi proses ekstraksi, ukuran partikel yang baik

dalam proses ekstraksi adalah kurang lebih 100-200 mesh.

Faktor yang ketiga adalah pelarut dan metode yang digunakan untuk ekstraksi (Goli *et al.* 2004). Metode ekstraksi yang digunakan pada penelitian ini adalah metode modifikasi Hayouni *et al.* (2007) dengan menggunakan pelarut aseton:air:asam asetat (90:9:5:0:5) yang dilaporkan mampu menghasilkan total komponen fenolik tertinggi pada *Quercus coccifera* L. dan *Junifer phoenica* L. dibandingkan dengan menggunakan pelarut lain seperti etanol, metanol, atau etil asetat.

Penelitian ini berlangsung selama 34 hari sebelumnya semua tikus diadaptasi selama 19 hari dengan diberi pakan standar 20 g/ekor/hari dan air minum *ad libitum*, untuk menyeragamkan cara hidup dan pola makannya. Selama adaptasi rata-rata bobot badan tikus mengalami peningkatan sebesar $22.8 \pm 9.43\%$ atau persentase peningkatan bobot badannya sebesar 40.32% (data tidak ditampilkan). Setelah adaptasi seluruh kelompok tikus kecuali kelompok normal sejak hari ke-1 sampai hari ke-34, diberi perlakuan yang sama yaitu dicekok parasetamol 500 mg/kg BB/ hari.

Pemberian parasetamol dosis tinggi diberikan setiap hari agar menyebabkan kerusakan pada hati, sebagaimana penelitian yang telah dilakukan oleh Adji (2004) sebelumnya, dosis 500 mg/kg BB parasetamol yang diinduksikan selama 2 minggu telah merusak hati tikus. Bobot badan tikus pada proses perusakan hati tetap mengalami peningkatan pada masing-masing kelompok, dengan rata-rata kenaikan sebesar 259.32 ± 8.62 gram atau presentase kenaikan sebesar 14.43% (data tidak ditampilkan). Presentase kenaikan bobot badan tikus mengalami penurunan pada tahap perusakan hati bila dibandingkan dengan presentase kenaikan bobot badan tikus pada tahap adaptasi.

Hal ini terjadi karena tikus diberi induksi parasetamol dosis tinggi yang menyebabkan nafsu makan tikus menurun, sehingga presentase kenaikan bobot badan tikus menurun sebagaimana yang dikemukakan oleh Gan (1980), pemberian parasetamol dalam dosis berlebih dapat menimbulkan gejala-gejala anoreksia, mual, muntah, serta sakit perut yang terjadi dalam 24 jam pertama, dan dapat berlangsung terus menerus selama seminggu atau lebih. Gejala-gejala inilah yang menyebabkan nafsu makan hewan coba menurun.

Hari ke-18 sampai hari ke-34 dilakukan pemulihan dengan menggunakan ekstrak polifenol buah delima. Pada tahap pemulihan, tikus tetap mengalami peningkatan bobot badan. Bobot badan rata-rata tikus percobaan adalah 280.19 ± 9.66 gram. Pemberian ekstrak polifenol buah delima berpengaruh nyata ($p < 0.05$) terhadap presentase kenaikan bobot badan tikus sebesar 8.12%.

Jumlah sel Nekrotik, Kuffer, Apoptosis dan Degenerasi Lemak

Dari Tabel 1, terlihat jumlah sel nekrotik pada kelompok normal tidak berbeda nyata dengan dengan kelompok yang diberi ekstrak polifenol buah delima 13.3 mg/kg BB, 500 mg/kg BB, serta kelompok kontrol positif pada taraf 5%, namun berbeda nyata dengan kelompok kontrol negatif, ekstrak polifenol 100 mg/kg BB dan 250 mg/kg BB. Kelompok positif tidak berbeda nyata dengan kelompok ekstrak polifenol 13.3 mg/kg BB, 100 mg/kg BB dan 500 mg/kg BB, namun berbeda nyata dengan kelompok kontrol negatif dan ekstrak polifenol 250 mg/kg BB.

Hal ini menggambarkan bahwa ekstrak polifenol dengan dosis 3.3 mg/kg BB, 100 mg/kg BB dan 500 mg/kg BB memiliki aktivitas yang sama dengan Cursil®70 pada dosis 13.3 mg/kg BB serta menunjukkan keadaan sel yang sama dengan kelompok normal. Jika diamati jumlah sel nekrotik pada kelompok yang diberi perlakuan ekstrak polifenol buah delima, kelompok ekstrak polifenol 13.3 mg/kg BB tidak berbeda nyata dengan kelompok ekstrak polifenol 100 mg/kg BB dan 500 mg/kg BB, namun berbeda nyata dengan kelompok ekstrak polifenol 250 mg/kg BB. Kelompok ekstrak polifenol 250 mg/kg BB memiliki jumlah sel nekrotik yang lebih banyak bila dibandingkan dengan kelompok normal dan ekstrak lainnya (Tabel 1).

Hal ini akibat dari masing-masing individu memiliki respon berbeda-beda terhadap xenobiotik yang dimasukkan. Kelompok ekstrak polifenol 500 mg/kg BB memiliki jumlah sel nekrotik yang sama dengan kelompok normal, hal ini dapat

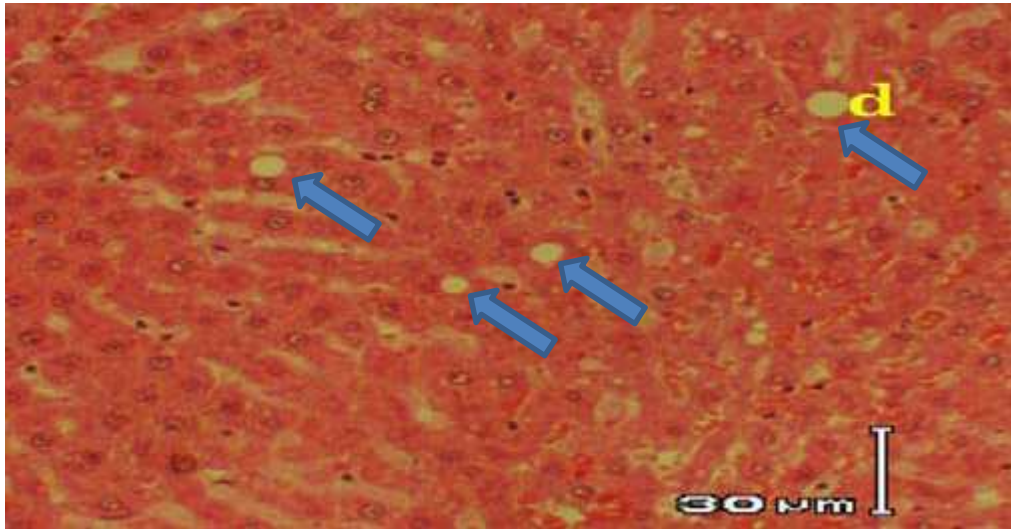
dinyatakan bahwa ekstrak polifenol buah delima pada dosis 500 mg/kg BB paling baik dalam memperbaiki kerusakan pada sel hati yang mengalami nekrotik. Percobaan yang telah dilakukan menunjukkan jumlah sel kuffer yang tertinggi adalah pada kelompok ekstrak polifenol 100 mg/kg BB (Tabel 2) yang tidak berbeda nyata dengan kelompok kontrol negatif dan ekstrak polifenol 250 mg/kg BB pada uji Duncan dengan taraf 5%. Hal ini terjadi karena pada kelompok tersebut memiliki sistem imun yang tinggi terhadap antigen (parasetamol) yang dimasukkan ke dalam tubuh. Sel kuffer terendah dimiliki oleh kelompok normal dan kelompok ekstrak polifenol 500 mg/kg BB (Tabel 2) Pada kelompok normal terdapat sel kuffer karena sel kuffer akan ada di dalam sel hati meskipun tidak dicekok parasetamol.

Hal tersebut merupakan bukti perlawanan terhadap antigen yang masuk selain parasetamol. Kelompok ekstrak polifenol 500 mg/kg BB berbeda nyata dengan kelompok ekstrak polifenol 13.3 mg/kg BB, 100 mg/kg BB dan 250 mg/kg BB. Hal ini ditinjau dari segi kerusakan yang terjadi, jika dikaitkan dengan jumlah sel nekrotik kelompok ekstrak polifenol 500 mg/kg BB memiliki jumlah sel kuffer yang lebih sedikit bila dibandingkan dengan kelompok ekstrak lainnya karena sel kuffer akan meningkat jumlahnya ketika terdapat kerusakan pada sel (Wibawan *et al.* 2003). Namun, kelompok ekstrak polifenol 100 mg/kg BB memiliki jumlah sel kuffer terbanyak, hal ini karena setiap individu memiliki kekebalan yang berbeda-beda, jika suatu individu memiliki sistem imun yang tinggi di dalam tubuhnya maka akan menghasilkan sel kuffer yang

tinggi terkait dengan respon dari kerusakan sel hati.

Kelompok yang diberi ekstrak 100 mg/kg BB dan 500 mg/kg BB tidak ditemukan sel yang mengalami apoptosis, hal tersebut dikarenakan pada saat pengamatan sel hati yang diamati sedang tidak mengalami apoptosis. Sel akan mengalami apoptosis ketika sel tersebut mengalami kerusakan yang parah dan sistem imun dalam tubuh sudah tidak dapat menetralsirnya sehingga sel tersebut mematikan dirinya sendiri (Peter *et al.* 1997). Sel hati tikus yang diinduksi dengan parasetamol dalam dosis yang tinggi akan memicu terjadinya apoptosis, yaitu proses kematian sel itu sendiri dengan menghilangkan sel-selnya yang mengalami kerusakan atau kematian untuk menjaga osmeostasis perkembangbiakan sel dan membatasi proliferasi sel yang tidak diperlukan (Peter *et al.* 1997). Sel yang mengalami apoptosis warna selnya terlihat lebih pekat dan dinding membran terlihat rusak serta inti sel tidak terlihat, sebagaimana ditunjukkan oleh Gambar 3. Ukuran sel apoptosis yang terjadi sekitar 15 μm , ukuran ini lebih besar dibandingkan dengan sel yang normal sekitar 10 μm .

Penelitian juga menemukan adanya degenerasi lemak yang berupa vakuolalisasi yaitu pembentukan vakuola akibat pemberian zat hepatoksin seperti parasetamol (Gambar 4). Menurut Donatus (2001) vakuolalisasi dapat terjadi karena adanya gangguan keseimbangan antara trigliserida misel dan lemak globuler. Ketidakseimbangan lemak terjadi karena pengangkatan dan sintesis lemak dalam sel hati berkurang sehingga jumlah dalam sel hati meningkat.



Gambar 4. Hati tikus setelah pemberian ekstrak polifenol delima dengan dosis 250 mg/kg BB. Degenerasi lemak pada sel hati (d). Pewarnaan HE dan perbesaran 400X.

Hasil penelitian yang telah dilakukan menunjukkan perlakuan tidak berpengaruh ($p > 0.05$). Jumlah degenerasi lemak yang tertinggi ditemukan pada pemberian ekstrak 250 mg/kg BB dengan rata-rata 13.20 ± 8.20 kemudian dilanjutkan dengan kontrol negatif dengan rata-rata 8.07 ± 7.26 . Hal ini terjadi karena setiap individu hewan coba memiliki metabolisme yang berbeda-beda dan memiliki respon yang berbeda-beda pula, sehingga kemungkinan dapat terjadi degenerasi lemak yang banyak walaupun pemberian parasetamol dengan dosis yang sama. Mekanisme terjadinya penimbunan lemak (degenerasi lemak), pertama parasetamol akan mengganggu sintesis lipoprotein hati karena interaksi antara metabolit parasetamol berupa radikal bebas dan elemen lipidal retikulum endoplasma sebagai tempat sintesis protein.

Akibatnya terjadi perubahan morfologi retikulum endoplasma, sehingga aktivitas enzim yang bertanggung jawab terhadap biotrans-

formasi obat berkurang atau bahkan hilang (Yuwono 2010). Adanya penimbunan lemak dapat dilihat di sitoplasma sel hati, lemak sitoplasma terlihat sebagai butiran lemak (rongga bulat jernih) cukup besar sekitar 10-15 μm dan tidak berwarna. Daerah yang mulai terkena toksin adalah daerah periporta (daerah yang lebih dahulu dialiri darah dibandingkan oleh dengan yang di tengah lobulus), sehingga penimbunan lemak akan mengikuti sirkulasi darah, bila darah sampai ke vena sentral biasanya sudah kehabisan oksigen dan zat-zat makanan, maka di daerah sentriloluber sel-selnya akan mati, sehingga terbentuk daerah nekrosis sentriloluber.

Pengaruh Pemberian Ekstrak Polifenol Buah Delima Terhadap Hepatosit

Dari hasil penelitian ditemukan kongesti dan dilatasi sinusoid, sedangkan pada bagian parenkim hati mengalami degenerasi berbutir (*cloudy swelling*) (Gambar 5). Kelompok normal

tidak terdapat kerusakan hepatosit yang signifikan (Tabel 5). Kerusakan yang terjadi pada kelompok normal adalah kerusakan hepatosit yang kecil. Kelompok ekstrak 250 mg/kg BB tidak berbeda nyata dengan kelompok normal. Sedangkan pada kelompok kontrol positif dan ekstrak 100 mg/kg BB tidak berbeda nyata dengan ekstrak 500 mg/kg BB, yaitu memiliki kerusakan jenis degenerasi berbutir.

Degenerasi berbutir merupakan langkah pertama perubahan sel dalam perjalanan yang panjang menuju nekrosis. Perjalanan ini sangat dipengaruhi oleh waktu, konsentrasi hepatoksin, dan cara pemberian senyawa toksik tersebut. Selain senyawa toksik, degenerasi berbutir juga timbul pada tahap awal autolisis (Mills 2007). Kelompok kontrol negatif tidak berbeda nyata dengan kelompok ekstrak 13.3 mg/kg BB, yaitu jenis kerusakan hepatosit yang mendominasi adalah jenis degenerasi hidropis (Gambar 6). Hepatosit yang mengalami degenerasi hidropis tampak membengkak dan sitoplasmanya jernih dan sedikit bervakuol.

Menurut Mills (2007) degenerasi hidropis adalah perubahan yang umum terjadi pada hepatosit karena beberapa keadaan, mulai dari intoksikasi ringan sampai dengan hipoksia. Keadaan ini terjadi karena retikulum endoplasma mengambil cairan dalam volume yang besar. Oleh karena itu, pada sitoplasma hepatosit yang mengalami degenerasi hidropis akan terlihat ruang-ruang kosong dengan sisa-sisa sitoplasma. Namun, degenerasi hidropis ruang kosong tidak sejernih pada degenerasi lemak. Biasanya degenerasi berbutir dan degenerasi hidropis bersifat *reversible*. Semakin tinggi ekstrak polifenol yang diberikan semakin kecil

pula kerusakan yang terjadi (Tabel 5). Terlihat pada ekstrak 500 mg/kg BB yang memiliki rataan yang sama dengan kontrol positif, sehingga polifenol buah delima pada dosis tersebut dapat mencegah kerusakan pada hati. Pada penelitian Heryani (2010) ekstrak polifenol buah delima pada dosis 250 mg/kg BB dan 500 mg/kg BB dapat menurunkan lipid peroksida sebesar 33.23%-41.84%. Hal ini menggambarkan bahwa ekstrak polifenol buah delima pada dosis 500 mg/kg BB memiliki aktivitas hepatoproteksi.

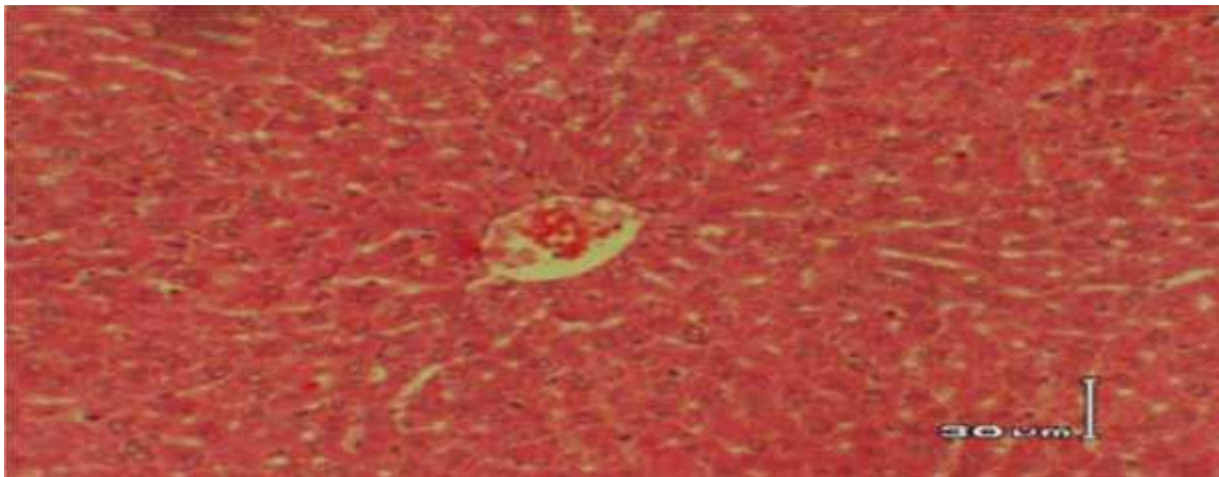
Kontrol positif yang diberi obat Cursil-®70 dengan dosis 13.3 mg/kg BB mengandung senyawa aktif *kurkumin*, *xanthoriza*, dan silimarin, menunjukkan kerusakan yang ringan karena memiliki nilai skoring yang lebih kecil dari normal. Menurut Adji (2004) kurkumin merupakan senyawa antioksidan yang baik dan dapat menghambat peroksidasi lipid pada mikrosom hati tikus dan membrane eritrosit. Sementara silimarin merupakan senyawa yang mampu melindungi hati dari toksisitas yang disebabkan oleh metabolit CCl₄ dan parasetamol dalam tubuh (Adji 2004). Degenerasi dapat didefinisikan sebagai peningkatan metabolisme sel, sehingga sel kehilangan struktur dan fungsi normalnya. Secara normal, sel menyelenggarakan metabolisme dengan produk relatif sedikit yang segera digunakan dan diekspor ke luar sel. Ketika terjadi perusakan subletal, sel akan beradaptasi untuk memproduksi hasil metabolisme secara besar-besaran, yang akhirnya akan sulit ditampung oleh sel berkondisi normal. Akibatnya, morfologi sel akan berubah yang umumnya membengkak dan fungsi normal sel terganggu (Dewa 2005).

Sel yang mengalami degenerasi ditandai dengan pengumpulan produk metabolik seperti lipid, protein, dan glikogen dalam jumlah yang abnormal (Dewa 2005).

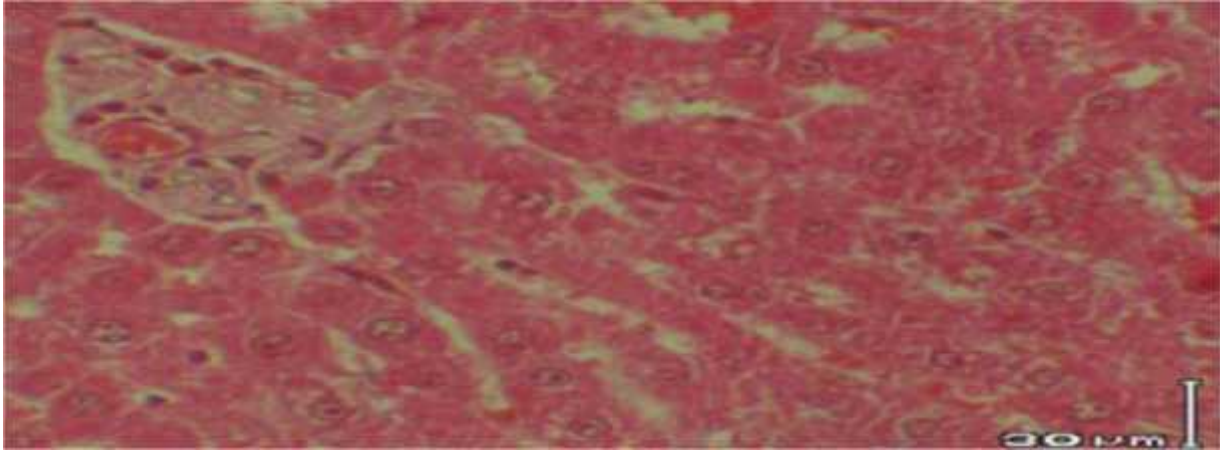
Tabel 5. Hasil skorsing histopatologi hati tikus berdasarkan kerusakan hepatosit

P	Jenis Kerusakan Hepatosit			Jumlah
	N	DB	DH	
	Skor 0	Skor 1	Skor 2	
N	1/4	2/4	1/4	0.33 ± 0.29
KN	-	1/3	2/3	1.67 ± 2.08
KP	1/3	2/3	-	0.67 ± 1.15
E1	1/3	-	2/3	1.33 ± 2.31
E2	-	2/3	1/3	1.33 ± 1.15
E3	2/3	1/3	-	0.33 ± 0.58
E4	1/3	2/3	-	0.67 ± 1.15

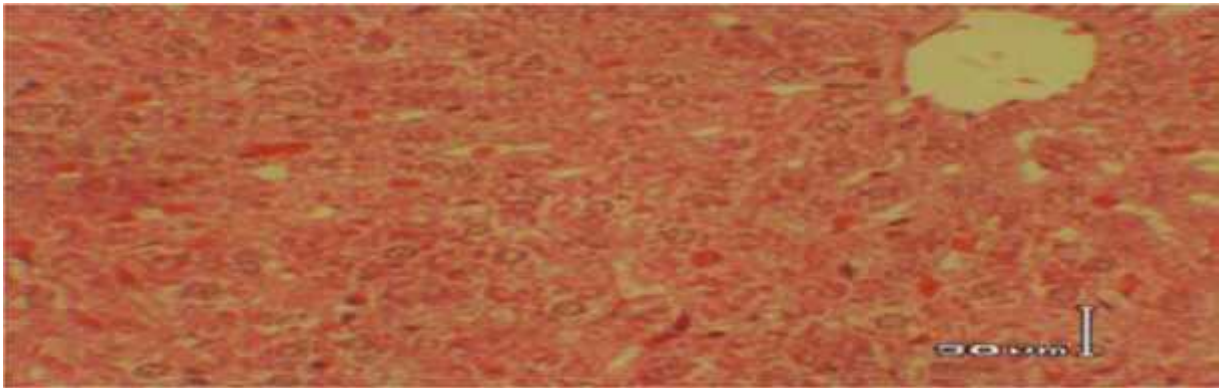
Keterangan: Perlakuan (P); Degenerasi berbutir (DB); Degenerasi Hidropis (DP); Normal (N); Kontrol Negatif (KN); Kontrol Positif (KP); Ekstrak (E)



Gambar 6. Hepatosit degenerasi berbutir. Pewarnaan HE dan perbesaran 400X.



Gambar 7. Hepatosit degenerasi hidropis. Pewarnaan HE dan perbesaran 400X.



Gambar 8. Hepatosit normal. Pewarnaan HE dan perbesaran 400X.

SIMPULAN DAN SARAN

Simpulan

Pemberian ekstrak polifenol buah delima dengan dosis 500 mg/kg BB selama 16 hari perlakuan berfungsi sebagai hepatoprotektor paling baik dalam menghambat kerusakan jaringan hati akibat induksi parasetamol 500 mg/kg BB selama 34 hari. Hal ini terlihat pada pengaruhnya terhadap jumlah sel nekrotik yang rendah yaitu sebesar 2.2 ± 1.12 , tidak ditemukan sel apoptosis, jumlah sel kuffer yang rendah yaitu sebesar 5.73 ± 1.52 dan jumlah degenerasi lemak yang rendah yaitu sebesar 1.93 ± 1.21 . dengan perkataan lain, pemulihan kerusakan

jaringan hati yang terjadi pada kelompok tikus percobaann yang diberi ekstrak polifenol 500 mg/kg BB hampir mendekati kelompok normal.

Saran

Perlu dilakukan penelitian lanjutan terhadap analisis yang berkaitan dengan serum darah seperti analisis terhadap aktivitas enzim alanine aminotransferase (ALT), aspartate aminotransferase (AST), alkalin fosfatase (ALP), -glutamil transferase (GGT), glutation peroksida dismutase (SOD), katalase, dan laktat dehidrogenase. Selain itu, perlu dilakukan uji antioksidan dengan metode DPPH, dan ulangan perlakuan

perlu diperbanyak untuk memperkecil nilai keragaman.

KEPUSTAKAAN

- Adji P 2004. Daya antioksidasi saponin akar kuning (*archangelisia flava L. Merr*) sebagai mekanisme hepato-proteksi pada tikus yang diinduksi parasetamol.
- Andersen M, Markham KR 2006. *Flavonoids : Chemistry, Biochemistry and Applications*. Boca Raton: CRC Pr.
- Dewa WJ 2005. Gambaran histopatologihati tikus akibat pemberian sediaan DL-2,4-diamoni n-butyric acid (DABA). [Skripsi]. Bogor : Fakultas Kedokteran Hewan Institut Pertanian Bogor.
- Donatus IA 2001. *Toksikologi Dasar*. Yogyakarta: Universitas Gajah Mada.
- Gan S *et al.* 1980. *Farmakologi dan Terapi*. Ed ke-2. Jakarta : UI Pres.
- Goli AH, Baregar M, Sahari MA 2004. Antioxidant activity and total phenolic compounds of pistachio (*Pistachia vera*) hull extract. *Food Chem* 92 : 521-525.
- Hayouni *et al.* 2007. The effects of solvents and extraction method on the phenolic content and biological activities in vitro of tunisian *Quercus coccifera L.* and *Juniperus phoenica L.* fruit extracts. *Food chemistry* 105 : 1126-1134.
- Heryani 2010. Aktivitas fraksi polifenol buah delima (*Punica granatum L.*) terhadap peroksidasi lipid darah tikus yang diinduksi parasetamol. [Skripsi]. Bogor: Departemen Biokimia Fakultas Matematika dan Ilmu Pengetahuan Alam, Institut Pertanian Bogor.
- Li Y *et al.* 2006. Evaluation of antioxidant properties of pomegranate peel extract in comparison with pomegranate pulp extract. *Food Chemistry* 96:254-260.
- Mattjik AA, Sumertajaya M 2002. *Perancangan Percobaan dengan Aplikasi SAS dan minitab*. Ed ke-1. Bogor : IPB Pr.
- MENKES 2010. Penderita hepatitis di Indonesia. [terhubung berkala]. http://www.depkominfo.go.id/berita/bipn_ewsroom/penderita-hepatitis-diindonesia/. [11 Agustus 2010].
- Mills SE 2007. *Histology for Pathologists*. Ed ke-3. USA : Lippincott Williams and Wilkins.
- Murugesk KS *et al.* 2005. Hepato protective and antioxidant role of *Berberis tinctoria* leaves on paracetamol induced hepatic damage in rats. *Irian J Pharmacology and Therapeutics* 4 : 54-69.
- Partang MA 2008. *Analisis dan teknik sampling dalam kimia analitik*. Bandung : UPI Pres.
- Stephanie K 2009. Pengaruh pemberian ekstrak etanol temulawak (*Curcuma xanthorrhiza Roxb.*) pada gambaran histopatologi hati ayam petelur strain isa brown. [Skripsi]. Bogor : Fakultas Kedokteran Hewan Institut Pertanian Bogor.
- Ulfa M 2008. Efek hepatoprotektif ekstrak etil asetat daun sambung nyawa (*Gynura procumbens Lour.*) terhadap mencit jantan galur swiss terinduksi parasetamol. [Skripsi]. Surakarta: Fakultas Farmasi, Universitas Muhammadiyah Surakarta.
- Vidal *et al.* 2003. Studies on the toxicity of *Punica granatum L.* whole fruit extracts. *Ethnopharmacology* 89 : 0378-8741.
- Wibawan IWT *et al.* 2003. *Imunologi*. Bogor : IPB Pr.
- Yuniarti T 2008. *Ensiklopedia Tanaman Obat Tradisional*. Yogyakarta : Pressindo.
- Yuwono S 2010. Pengaruh pemberian meniran pada hati tikus yang diinduksi CCl₄. *Departemen Kesehatan* 177:278-281.