



Pengaruh Infusa Wortel (*Daucus carota* L.) Terhadap Histopatologi Ginjal Tikus Jantan Yang Diinduksi Uranium

*The Influence of Carrot (*Daucus carota* L.) Infusion on the Histopathology of Kidney Male Rats Induced by Uranium*

Windhartono W.¹, Zainul Kamal², Ediati Sasmito³

¹Faculty of Mathematics & Natural Sciences, Islamic University of Indonesia, Yogyakarta

²Research Center for the Development of Advance Technology National Nuclear Energy Agency, Yogyakarta

³Faculty of Pharmacy, Gadjah Mada University, Yogyakarta

KATA KUNCI gangguan sel ginjal; uranium; wortel
KEYWORDS kidney cell disorder; uranium; carrot

ABSTRAK Ginjal merupakan organ vital yang berperan sangat penting dalam mempertahankan kestabilan lingkungan dalam tubuh dengan fungsi utama yaitu filtrasi oleh glomerulus, reabsorpsi dan sekresi tubulus. Kerusakan sel ginjal sampai kematian sel akan menyebabkan fungsi ginjal terganggu. Efek paparan senyawa radioaktif salah satunya dapat menyebabkan terjadinya gangguan sel-sel ginjal. Penelitian ini bertujuan untuk mengetahui pengaruh infusa wortel (*Daucus carota* L.) dalam mencegah gangguan sel ginjal akibat paparan uranium. Uji proteksi dilakukan dengan membagi 30 tikus jantan dewasa menjadi enam kelompok masing-masing kelompok terdiri dari 5 ekor. Kelompok I tanpa diberi perlakuan, kelompok II diberi uranium 8 ppm dosis 0,01 mL/g BB sebagai kontrol negatif, kelompok III sebagai kontrol positif dengan vitamin C 200 mg/70 kg BB yang diberikan 15 menit sebelum pemajanan uranium, kelompok IV, V, dan VI sebagai kelompok uji proteksi kerusakan sel ginjal diberi infusa wortel (*Daucus carota* L.) berturut-turut 10%, 20%, 30% dengan dosis 0,01 mL/g BB 15 menit sebelum diberi uranium 8 ppm dosis 0,01 mL/g BB. Lima hari kemudian hewan dikorbankan dan diambil organ ginjalnya untuk dilakukan pemeriksaan makroskopis dan mikroskopis berupa pengamatan kondisi fisik organ ginjal, pengamatan terhadap nekrosis sel ginjal, dan skoring tipe kerusakan untuk menganalisis efek proteksinya. Hasil pemeriksaan histopatologi menyimpulkan bahwa infusa wortel dapat mengurangi kerusakan sel ginjal akibat paparan senyawa radioaktif uranium.

ABSTRACT Kidney is the vital organ which has an importance role in maintaining environmental stability of the body, with the main functions are glomerulus filtration, reabsorption and secretion by tubulus. The damage of kidney cells will reduce kidney function. If a kidney is exposed to radioactive substance it could deteriorate the kidney. The aim of this research was to find out the effect of carrot infusion used to prevent kidney cells disorder due to uranium exposure. Thirty rats wistar strain divided into 5 groups were used in this study, comprising of 5 rats in each groups throughout the experiment. Group I was a normal control group. Group II was given uranium of 8 ppm 0,01 mL/g BW as negative control group. Group III was given vitamin C of 200 mg/70 kg BW 15

minute prior to uranium exposure. Group IV-VI were given carrot infusion at 10%, 20%, 30% dose of 0,01 mL/g BW 15 minutes prior to uranium exposure. The rats were sacrificed in day-5, to observe the kidney's damage upon macroscopy and microscopy examination, involving physical condition of the kidney, necrosis of kidney cells and scoring the damage of kidney cells. The microscopic examination toward necrosis of kidney cells showed that carrot infusion can reduce cell damage due to radioactive compound of uranium.

Setiap orang terpapar sejumlah kecil uranium melalui makanan, udara, dan air. Secara alami uranium telah ada di seluruh lingkungan. Paparan uranium pada tingkat tinggi dapat menyebabkan penyakit ginjal (Anonim, 2006). Percobaan terhadap hewan dan manusia membuktikan bahwa uranium bersifat nefrotoksik, tidak hanya pada tubulus ginjal namun juga meliputi kerusakan glomerulus. Pada dosis kecil uranium menyebabkan luka pada glomerulus, dengan nekrosis koagulasi glomerulus dan udem kapsular, penyumbatan pembuluh eferen, dan degenerasi hialin (Durakoviæ, 1999). Efek langsung radiasi terhadap materi adalah terjadinya ionisasi pada materi, sedangkan efek tidak langsung adalah radikal bebas yang terbentuk akibat interaksi radiasi dengan media air berinteraksi dengan materi dan membentuk persenyawaan lain (Nelly, 2005).

Wortel (*Daucus carota* L.) adalah suatu sayuran akar dari suku umbelliferae (apiaceae) dengan kandungan utama beta karoten yang bersifat sebagai antioksidan yang dapat melawan kerja radikal bebas dalam merusak sel-sel tubuh. Hambatan kerusakan sel ginjal akibat paparan uranium yang dilakukan oleh infusa wortel dapat mengurangi kerusakan ginjal/gagal ginjal lebih lanjut.

Tujuan penelitian adalah untuk mengetahui pengaruh infusa wortel (*Daucus carota* L.) dalam mencegah gangguan sel ginjal akibat paparan uranium.

BAHAN DAN CARA KERJA

Bahan dan Alat

1. Bahan

Subyek uji yang digunakan adalah 30 ekor tikus putih jantan galur Wistar, umur 2-3 bulan, berat badan 150-300 gram, dan diberi pakan BR2-F serta minum *ad-libitum*. Bahan lain yang digunakan antara lain: wortel, asam askorbat/vitamin C, uranium alam dalam bentuk uranyl nitrat, formalin 10% untuk fiksasi organ, hematoxilin eosin sebagai larutan pewarna dan lain-lain.

2. Alat

Alat-alat yang digunakan antara lain: kandang plastik sebanyak 6 buah diberi penutup jaring kawat dengan ukuran 20 x 30 cm dengan tinggi 10 cm, mikroskop cahaya, spuit injeksi, seperangkat alat bedah (gunting, pinset), mikrofilter 0,22 µL.

Cara Penelitian

1. Pemilihan hewan uji

Penelitian menggunakan tikus putih jantan galur Wistar dewasa umur 2-3 bulan, berat 150-300 gram sebanyak 30 ekor dan makanan formula 521 yang diberikan secara *ad libitum*.

Correspondence:
Ediati Sasmito, Faculty of Pharmacy, Gadjah Mada University,
Yogyakarta, Sekip Utara Yogyakarta 55281 Telephone: (0274)
543120 Faksimile: (0274) 543120, email: ediatiasmito@yahoo.com

2. Pengelompokkan Hewan Uji

Tiga puluh ekor tikus jantan dibagi menjadi 6 kelompok secara acak, masing-masing kelompok uji terdiri dari lima ekor tikus putih jantan. Perincian pembagian kelompok berdasarkan perlakuan adalah sebagai berikut:

- a. Kelompok I adalah tikus putih jantan tanpa pemberian uranium 8 ppm maupun infusa senyawa uji sebagai kontrol normal.
- b. Kelompok II adalah tikus putih jantan dengan pemberian uranium 8 ppm sebanyak 0,01 mL/g BB sebagai kontrol negatif.
- c. Kelompok III adalah tikus putih jantan dengan pemberian uranium dan 15 menit sebelumnya diberi vitamin C dosis 200 mg/70 kg BB sebagai kontrol positif.
- d. Kelompok IV adalah tikus putih jantan dengan pemberian uranium dan 15 menit sebelumnya diberi infusa wortel 10% sebanyak 0,01 mL/g BB.
- e. Kelompok V adalah tikus putih jantan dengan pemberian uranium dan 15 menit sebelumnya diberi infusa wortel 20% sebanyak 0,01 mL/g BB.
- f. Kelompok VI adalah tikus putih jantan dengan pemberian uranium dan 15 menit sebelumnya diberi infusa wortel 30% sebanyak 0,01 mL/g BB.

3. Koleksi dan Determinasi Tanaman

Wortel didapatkan dari perkebunan wortel di Dusun Jerakah, Tegal Kopen, Kabupaten Boyolali Jawa Tengah, dengan usia kurang lebih 4 bulan. Untuk identifikasi dan determinasi tanaman dilakukan di Laboratorium Biologi Fakultas Farmasi Universitas Islam Indonesia Yogyakarta dengan berpedoman pada dua buku yaitu *Flora Voor de Scholen In Indonesia* karangan DR. C. G. G. J. Van Steenis, dan *Flora of Java* karangan Backer and Bakhuizen Van De Brink (1968).

4. Pembuatan larutan uji

Bahan uji yang dipakai adalah wortel, asam askorbat (vitamin C) dan senyawa uranium. Uranium yang digunakan diperoleh dalam konsentrasi 8 ppm dari BATAN Yogyakarta, sehingga tidak perlu dilakukan pengenceran maupun pemekatan sebelum diujikan pada kelompok II -VI.

a. Pembuatan suspensi asam askorbat

Dosis vitamin C untuk manusia secara parenteral adalah 200 mg/mL (Anonim, 2003). Dengan konversi dosis dari manusia 70 kg ke tikus 200 g adalah 0,018. Maka dosis vitamin C yang digunakan untuk tikus adalah:

$$0,018 \times 200 \text{ mg} = 3,6 \text{ mg}/200\text{g}$$

Volume pemejanan = 3 mL untuk 200 g BB tikus

$$\text{Dosis tikus} = 3,6 \text{ mg}/200 \text{ g} / 3\text{mL}$$

Pembuatan larutan stok untuk 8 tikus 3,6 mg / 3 mL x 8 = 28,8 mg / 24 mL

Volume pemejanan = 3 mL / 200 g x BB tikus (g)

b. Pembuatan infusa wortel

Infusa wortel diperoleh dengan cara merebus parutan wortel dalam aquades selama 15 menit, dihitung setelah larutan mendidih. Untuk mendapatkan konsentrasi 10% digunakan 50 gram / 500 mL, untuk konsentrasi 20% digunakan 100 gram / 500 mL, dan untuk konsentrasi 30% digunakan 150 gram / 500 mL. Selanjutnya larutan yang diperoleh disaring menggunakan kertas saring hingga diperoleh filtrat yang lebih encer. Filtrat kemudian disaring kembali menggunakan mikrofilter dengan diameter pori 0,22 μm untuk mengeliminasi kandungan mikroba yang dapat menimbulkan penyimpangan hasil.

5. Waktu Pengambilan Sampel Organ Ginjal

Pada akhir masa uji, yaitu hari ke-5, dilakukan preparasi jaringan atau organ ginjal pada hewan uji, dengan cara memisahkan ginjal dari organ lain, dicuci

dengan aquades, difiksasi dengan formalin 10%, dan dibuat preparat histopatologi.

6. Pemeriksaan Makroskopis Dan Mikroskopis Ginjal

a. Pemeriksaan Makroskopis

Pemeriksaan makroskopis dilakukan pengamatan kondisi fisik organ yang

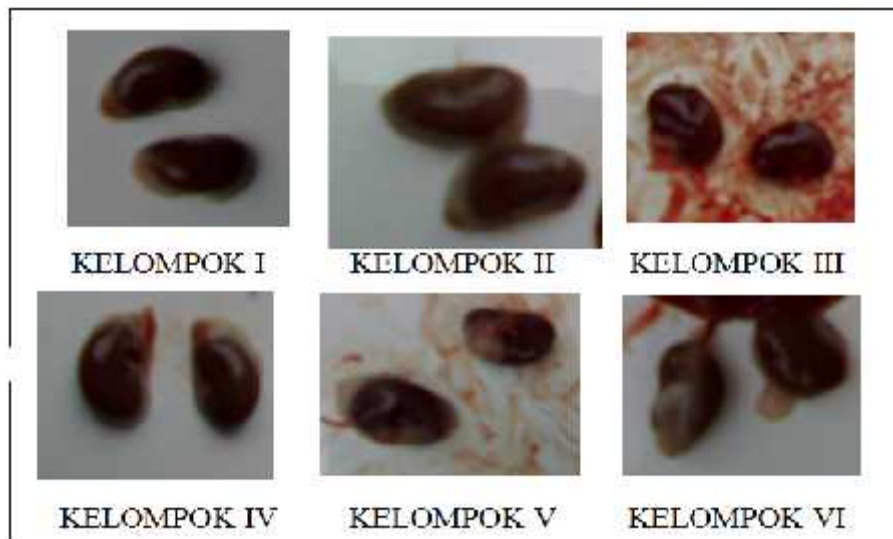
dibandingkan dengan organ ginjal tikus kelompok 1 (kontrol normal).

b. Pemeriksaan Mikroskopis

Pada pemeriksaan mikroskopis dilakukan pengamatan nekrosis sel-sel ginjal dan skoring tipe-tipe kerusakan.

HASIL

Hasil Pemeriksaan Makroskopis Ginjal diberikan pada Gambar 1.



Gambar 1: Hasil pemeriksaan makroskopis ginjal dari masing-masing kelompok perlakuan

Pada pemeriksaan ini dilakukan pengamatan kondisi fisik organ dibandingkan dengan organ ginjal normal.

Pengamatan fisik organ pada kelompok I (kontrol normal) terlihat bahwa ginjal tampak normal tanpa ada perubahan patologik. Ginjal berwarna merah segar dengan tekstur permukaan terlihat halus. Pada kelompok II (kontrol negatif) kondisi ginjal tidak ditemukan adanya perubahan yang mencolok. Ukuran tampak normal/tidak bengkak, namun warna terlihat lebih pucat atau tidak segar. Pada kelompok III (kontrol

positif) maupun kelompok perlakuan infusa wortel (kelompok IV-VI) tidak tampak adanya perubahan patologik.

B. Pemeriksaan Mikroskopis Ginjal

Telah dilakukan pula penghitungan jumlah sel-sel ginjal yang rusak untuk mengetahui persentase kerusakan sel pada tiap kelompok, untuk kemudian dilakukan penilaian dengan menentukan skor/derajat nekrosisnya berdasarkan persentase kerusakan sel tersebut (Tabel I).

Tabel 1. Hasil pemeriksaan mikroskopis sel ginjal tikus 5 hari setelah pemberian nefrotoksin uranium

Kelompok	Hasil Pengamatan
Kelompok I (kontrol normal)	Tidak ada perubahan (normal)
Kelompok II (kontrol negatif)	Nekrosis +3
Kelompok III (kontrol positif)	Nekrosis +1
Kelompok IV (infusa wortel 10%)	Nekrosis +2
Kelompok V (infusa wortel 20%)	Nekrosis +2
Kelompok VI (infusa wortel 30%)	Nekrosis +1

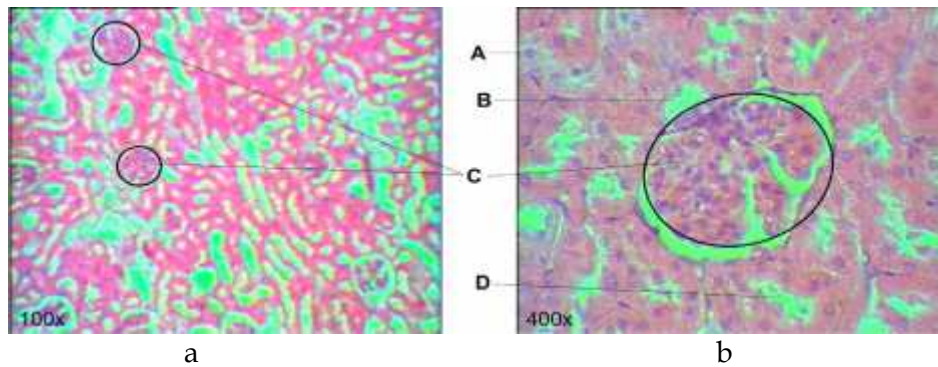
Keterangan :

Kerusakan 1% - 2,99% = (+1)

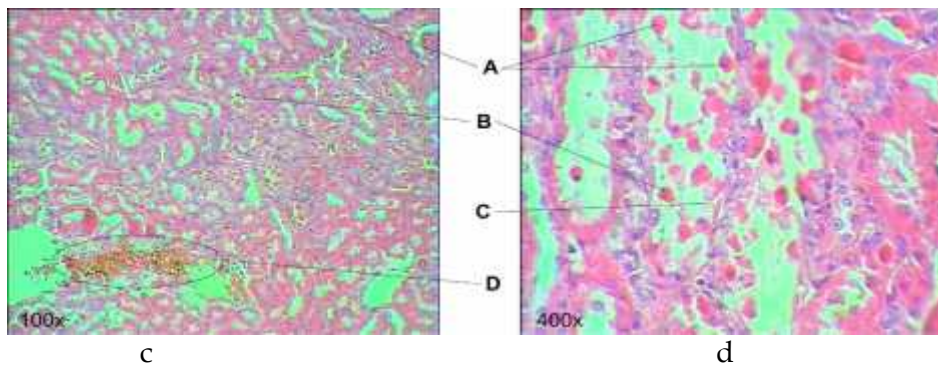
Kerusakan 3% - 4,99% = (+2)

Kerusakan 5% - 6,99% = (+3)

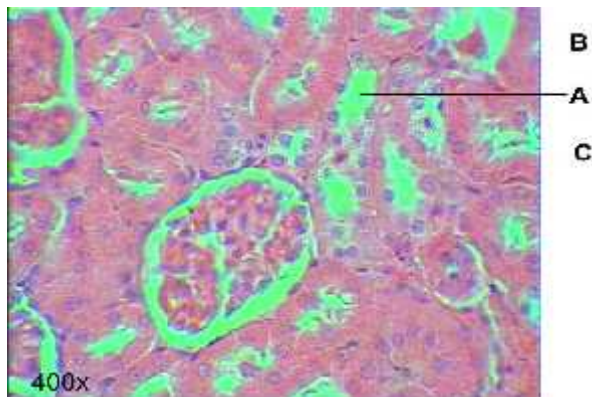
Gambaran mikroskopis sel ginjal dari setiap kelompok ditunjukkan pada Gambar 2-7



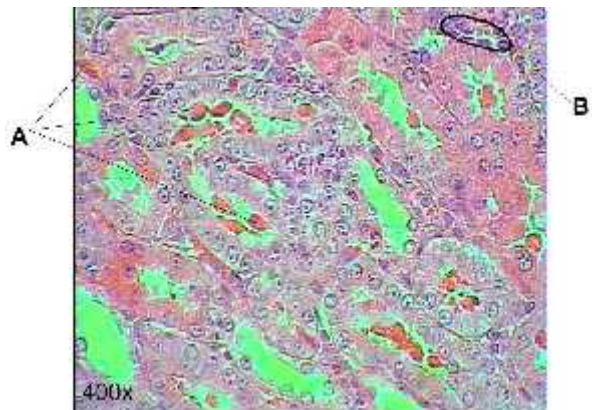
Gambar 2 (a dan b). Hasil pemeriksaan mikroskopis sel ginjal kontrol normal. A. Inti sel, B. Tubulus distal, C. Glomerulus, D. Tubulus proksimal.



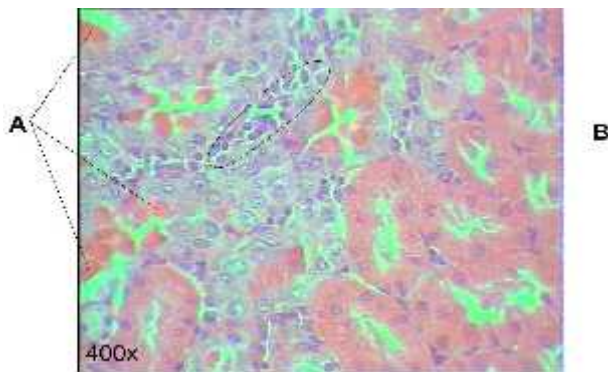
Gambar 3 (c dan d). Hasil pemeriksaan mikroskopis sel ginjal tikus kelompok II (kontrol negatif). A. Nekrosis sel, B. Sel epitel tubulus nekrosis, C. Tubulus distal kehilangan sel-sel epitel, D. Perdarahan.



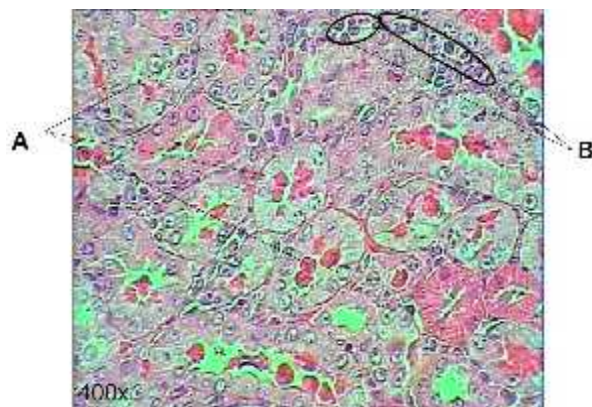
Gambar 4. Hasil pemeriksaan mikroskopis sel ginjal tikus dengan perlakuan vitamin C 200 mg/70 kg BB + uranium 8 ppm. A. Tubulus distal, B. Nekrosis di tubulus proksimal, C. Nekrosis di tubulus distal.



Gambar 7. Hasil pemeriksaan mikroskopis sel ginjal tikus dengan perlakuan infusa wortel 30% + uranium 8 ppm. A. Nekrosis, B. Infiltrasi sel leukosit.



Gambar 5. Hasil pemeriksaan mikroskopis sel ginjal tikus dengan perlakuan infusa wortel 10% + uranium 8 ppm. A. Nekrosis, B. Infiltrasi sel leukosit.



Gambar 6. Hasil pemeriksaan mikroskopis sel ginjal tikus dengan perlakuan infusa wortel 20% + uranium 8 ppm. A. Nekrosis, B. Infiltrasi sel leukosit.

PEMBAHASAN

Menurut Underwood (1999) bahwa pada kasus gagal ginjal akut intrinsik tipe Nekrosis Tubuler Akut (ATN) yang disebabkan oleh toksin (merkuri, karbon tetraklorida, uranium, dll) ditemukan perubahan ginjal secara makroskopik tampak bengkak dan berwarna merah keabuan. Tidak tampaknya perubahan pada pengamatan kelompok II ini kemungkinan disebabkan oleh derajat kerusakan yang rendah sehingga adanya lesi tidak terlihat secara makroskopis.

Pada gambar 2 di atas tidak tampak adanya perubahan pada struktur jaringan ginjal. Sel-sel ginjal tampak normal. Glomerulus tampak sebagai kumpulan sel-sel yang rapat yang bentuknya menyerupai lingkaran (gambar 2C). Pada tubulus distal (gambar 2B) terlihat sel inti lebih rapat pada bagian yang lebih dekat dengan glomerulus, warna sel lebih biru. Sedangkan pada tubulus proksimal (gambar 2D) sel lebih jarang, dan pada bagian dalam terdapat serabut-serabut/fili.

Pada kelompok perlakuan nefrotoksin uranium 8 ppm (Gambar 3) terlihat bahwa jaringan ginjal mengalami kerusakan.

Terdapat nekrosis di sel epitel tubulus yang secara jelas tampak perubahan warna dari biru menjadi merah (gambar 3A). Struktur dan susunan sel ginjal berubah dan tidak teratur sehingga menjadi agak sulit membedakan antara tubulus proksimal dengan tubulus distal. Sebagian tubulus distal telah kehilangan sel-sel epitel (gambar 3B), sehingga mengurangi fungsinya dalam melakukan reabsorpsi. Di beberapa tempat ditemukan infiltrasi sel leukosit, PMN, MN. Juga tampak adanya perdarahan karena pecahnya pembuluh darah di ginjal yang diawali dengan pelebaran pembuluh darah. Nekrosis yang terjadi memiliki skor +3 dengan persentase kerusakannya sebesar 6,42%.

Pada kelompok III kontrol positif (Gambar 4) gambaran mikroskopis selnya terdapat nekrosis baik di tubulus proksimal maupun di tubulus distal. Terdapat perbaikan sel-sel ginjal dibandingkan kontrol negatif. Tidak banyak terdapat kehilangan sel-sel epitel pada tubulusnya, sehingga masih dapat terlihat jelas perbedaan struktur antara tubulus proksimal dengan tubulus distal. Adanya regenerasi sel ditunjukkan pada sel yang berwarna lebih putih atau transparan. Derajat atau skor nekrosisnya adalah +1 atau dengan persentase kerusakan sebesar 1,02%. Dari hasil tersebut memperkuat bukti bahwa vitamin C mempunyai aktivitas sebagai antioksidan.

Dari gambar 5, pada perlakuan infusa wortel 10% terjadi kerusakan sel ginjal, nekrosis terjadi di sebagian epitel tubulus kontortus. Pada gambar tersebut juga tampak adanya infiltrasi / penyusupan sel leukosit (gambar 5B), yaitu keluarnya sel leukosit dari pembuluh darah menuju daerah yang mengalami nekrosis sel untuk membantu melakukan proses fagositosis (proses peradangan). Hal ini ditandai dengan munculnya sel-sel yang jumlahnya banyak, letaknya rapat satu sama lain dan warnanya lebih ungu dari sel epitel tubulus. Kerusakan pada kelompok ini

mencapai persentase 3,93% atau memiliki skor kerusakan +2. Berdasarkan hasil tersebut kelompok dosis 10% telah dapat menurunkan tingkat kerusakan sel ginjal, namun tidak sebaik kontrol positif (vitamin C).

Pada perlakuan infusa wortel 20% yang di tunjukkan oleh gambar 6 terjadi kerusakan sel ginjal, nekrosis terjadi di sebagian epitel tubulus kontortus. Juga tampak terjadi infiltrasi sel leukosit (gambar 6B) untuk melakukan proses fagositosis sel-sel yang rusak atau mengalami kematian. Pada beberapa sel terlihat adanya lubang putih di tubulus menandakan adanya degenerasi sel, seharusnya pada warna putih itu adalah sel, tetapi ada cairannya sehingga tampak putih. Kerusakan pada kelompok V ini memiliki skor +2, yaitu dengan persentase kerusakan sel mencapai 3,78%. Hasil yang sama dengan kelompok infusa wortel 10%, dan dapat dinyatakan memiliki daya proteksi terhadap kerusakan ginjal akibat paparan zat radioaktif uranium.

Pada kelompok perlakuan infusa wortel 30% (gambar 7) juga ditunjukkan adanya kerusakan sel-sel epitel tubulus. Struktur dari jaringan ginjal di daerah tubulus kontortus tampak tidak teratur. Infiltrasi sel juga terjadi (gambar 7B). Perlakuan infusa wortel 30% berdasarkan data mikroskopis dapat menurunkan kerusakan sel ginjal yang memberikan derajat kerusakan +1 atau sama derajatnya dengan kontrol positif vitamin C. Dapat dikatakan memiliki daya proteksi terhadap kerusakan sel ginjal dengan persentase kerusakan sebesar 2,42%.

SIMPULAN DAN SARAN

Simpulan

Berdasarkan hasil penelitian disimpulkan bahwa infusa wortel 30% dapat mencegah kerusakan sel ginjal lebih baik dibandingkan dengan kadar 10% dan 20%, setara dengan penghambatan kerusakan sel

ginjal tikus oleh vitamin C dosis 200 mg/70 kg BB. Berdasarkan pemeriksaan histopatologi disimpulkan bahwa sediaan infusa wortel memiliki daya proteksi terhadap nekrosis sel ginjal akibat senyawa radioaktif yang bersifat nefrotoksik.

Saran

Dalam rangka pengembangan penelitian tentang daya proteksi kelainan sel ginjal oleh infusa wortel, maka perlu penelitian lanjutan yang sama tetapi infusa wortel diberikan secara oral mengingat perbedaan kecepatan dan jumlah absorpsi yang berbeda pada pemberian oral dan intra peritoneal. Perlu dilakukan variasi penetapan waktu pemberian senyawa uji sediaan infusa wortel diatas 15 menit, misalnya pemberian infusa wortel pada 3 hari berturut-turut sebelum pemejanan uranium.

Ucapan Terimakasih

Ucapan terima kasih dan penghargaan kami tujukan kepada PTAPB BATAN

Yogyakarta atas ijin dan fasilitas penelitian yang diberikan.

KEPUSTAKAAN

- Anonim 2003. *ISO Indonesia volume 38*, Ikatan Sarjana Farmasi Indonesia, Jakarta.
- Anonim 2006. *ToxFAQs™ for Uranium*, available at [http:// ATSDR - ToxFAQs™ Uranium.cdc.gov](http://ATSDR-ToxFAQs™Uranium.cdc.gov) (diakses 06 Desember 2006)
- Durakovia A 1999. *Medical Effect of Internal Contamination with Uranium*, available at <http://www.cmj.hr/index.php?P=1760> (diakses 08 Mei 2007).
- Nelly 2005. *Buku Ajar Radiofarmasi*, Departemen Farmasi FMIPA UI, Percetakan ARI CIPTA, Jakarta.
- Price SA 1995. *PATOFISIOLOGI: Konsep Klinis dan Proses-Proses Penyakit*, diterjemahkan oleh Peter Anugrah, EGC, Jakarta, 767, 770-777.
- Underwood JCE 1999. *Patologi dan Sistematika Vol 2*, E.G.C. Penerbit Buku Kedokteran, Jakarta.
- Wardhana WA 1995. *Radiasi dan Ekologi*, Penerbit Andi, Yogyakarta, 111-117.
- Widatama A 2006. Efek Perasan Umbi Jalar (*Ipomoea batatas L.*) Pada Tikus Putih Jantan Yang Mengalami Gangguan Sel Hati Akibat Induksi Uranium, *Skripsi*, Jurusan Farmasi, Fakultas Matematika dan Ilmu Pengetahuan Alam, Universitas Islam Indonesia, Yogyakarta.